

Title	顔面非対称のX線CT 3次元画像診断における距離計測の信頼性
Author(s)	高根, ユミ; 一色, 泰成; 西川, 慶一
Journal	歯科学報, 101(12): 1195-1206
URL	http://hdl.handle.net/10130/549
Right	

原 著

顔面非対称の X 線 CT 3 次元画像診断における 距離計測の信頼性

高 根 ユ ミ 一 色 泰 成

東京歯科大学大学院歯学研究科

歯科矯正学講座

(指導：山口秀晴 教授)

西 川 慶 一

東京歯科大学歯科放射線学講座

(2001年10月23日受付)

(2001年12月26日受理)

抄 録：本研究では，顔面非対称者を対象に，X線 CT 3 次元画像情報を用いて作成した多断面再構成 (multi - planner reconstruction ; MPR) 像と従来の正面セファログラム上で左右の同一計測点間の距離を計測し，左右差の検出能について比較した。さらに，距離計測の再現性を比較するため，計測値の計測者間一致度および計測者内一致度について検討した。その結果，X線 CT 3 次元画像情報を用いて作成した正面 MPR 像は，従来の正面セファログラムに比べて，左右差の検出能に優れ，計測の再現性についても優れていた。したがって，X線 CT 3 次元画像診断は，顔面非対称者の形態を正確に分析し，変形の状態把握および治療方針を確立するために有用であると結論づけられた。

キーワード：顔面非対称，X線 CT，検出能，計測者間一致度，計測者内一致度

緒 言

骨格的に異常を伴う顎顔面変形症に対して，その変形状態を 3 次元的に把握することは外科的矯正治療を実施する上で重要である。画像検査法としては，従来から頭部 X 線規格撮影が用いられている¹⁾が，これによって得られるセファログラムは 2 次元画像である。このために，顎顔面形態の前後のおよび垂直的特徴を側面セファログラムで，左右非対称性を正面²⁾および軸位セファログラム³⁾で分析することによって，3 次元解析と同様の評価が行われている。しかし，このセファログラムによる分析にはいくつかの欠点がある。ま

ず，セファログラムの拡大率はすべての計測部位で均一ではなく⁴⁾，セファログラムは 2 次元投影画像であるため，種々の構造物が重複し，計測点の特定が困難な場合がある⁵⁾。さらに，正面写真では撮影時の頭位が画像に大きく影響する⁶⁾⁷⁾。このようなセファログラムの欠点を補い，骨格形態の 3 次元的分析をより正確に行うための試みもなされている^{8) - 12)}が，十分とは言い難い。

近年，高速螺旋走査型 X 線 CT，さらに多列検出器型 X 線 CT が開発され，3 次元画像情報を容易に得ることが可能になった。この X 線 CT 3 次元画像情報を利用すれば，セファログラムの欠点である拡大率の不均一，構造物の重複，撮影時の頭位による画像への影響をすべて解消することができ，顎顔面形態の 3 次元的な把握をより正確に

行うことが可能になると期待される。本研究では、この点を明らかにすることを目的として、顔面非対称者を対象に、X 線 CT 3 次元画像情報を用いて作成した正面セファログラムと同様の多断面再構成 (multi - planner reconstruction ; MPR) 像と従来の正面セファログラム上で左右の同一計測点間の距離を計測し、左右差の検出能について比較した。また、距離計測の再現性を比較するため、計測値の計測者間一致度および計測者内一致度について検討し、計測の信頼性を調査した。

研究 方 法

1. 対象

対象は、東京歯科大学千葉病院矯正科に来院した顔面非対称を伴う顎顔面変形症患者のうち、外科的矯正治療が必要であると診断され、精査のために患者の同意を得て、X 線 CT 撮影を行った男性 3 名、女性 2 名の計 5 名とした。

表 1 に、被検者の年齢および顔面写真上で計測したオトガイの偏位角度を示す。被検者は、左右内眼角の中点を通る垂線とオトガイ点との角度が 3.0 度以上のものを選出し、絶対値平均では 4.2 度であった。偏位角度は偏位方向が正中線に対して左方の場合を +、右方の場合を - として表した。被検者としては、骨代謝に影響を及ぼす全身疾患、顔面骨骨折あるいは矯正歯科治療の既往がなく、中切歯から第二大臼歯まで左右側ともに欠歯を認めない思春期後期以降のものを選択した。

2. 撮影装置と撮影条件

X 線 CT 装置には、SOMATOM Plus 4 Volume-Zoom (Siemens, Erlangen, Germany) を使用し

た。被検者の正中矢状平面および咬合平面が床に対して垂直になるように頭部を固定し、中心咬合位でスパイラル撮影を行った。撮影条件は、管電圧 120kV、管電流 150mA、スキャン速度 0.75 秒 / 回転、寝台移動速度 3 mm / 秒、コリメーション 1 mm x 4 列、ガントリの傾斜角度 0 度とした。そして、再構成スライス厚 1.25mm、再構成スライス間隔 1.0mm で連続スライス画像を得た。得られたすべての画像データを DICOM (Digital Imaging and Communication in Medicine) 形式で光磁気ディスクに保存し、DOS / V パーソナルコンピュータに取り込んで MPR 像を作成した。MPR 像の作成には、各種計測機能を有する DICOM ビューワソフト ExaVison Lite (ザイオンソフトウェア、東京) を使用した。

正面セファログラムは、X 線装置 DHF - 155H (日立、東京) と専用の頭部固定装置を用いて得た。被検者のフランクフルト平面が床と平行になるように頭部を固定し、中心咬合位で撮影した。焦点 - 被検者中央間距離は 150cm、焦点 - フィルム間距離は 165cm、管電圧は 85kV、管電流は 100 mA、照射時間は 320msec とした。なお、撮影にはコンピューテッドラジオグラフィシステム FCR7000D (富士メディカルシステム、東京) を使用した。得られた画像情報をセファログラム分析に最適な条件で画像処理した後、レーザーイメージプリンタ CR - LP414 (富士メディカルシステム、東京) を用いて実寸大で出力した。フィルムには専用の CR78Q (富士メディカルシステム、東京) を使用した。

表 1 被検者の年齢

	性 別	年 齢	偏位角度(度)
症例 1	男性	16歳 3 ヶ月	- 3.0
症例 2	女性	19歳 10 ヶ月	+ 3.5
症例 3	男性	26歳 6 ヶ月	- 4.0
症例 4	男性	26歳 8 ヶ月	- 4.0
症例 5	女性	28歳 8 ヶ月	- 6.5
平均		23歳 7 ヶ月	4.2

表2 距離計測における計測点と計測項目

計測点	ZL, ZR 頬骨前頭縫合の内側で眼窩との交点。ZL は, ZR は右側。
	JL, JR 頬隆起上の点で上顎骨の粗面と頬骨突起との交点。JL は左側, JR は右側。
	AG, GA 抗下顎隆起の側方下縁。AG は左側, GA は右側。
	A 6, 6 A 上顎第一大臼歯の頬面最膨隆部より咬合平面に下ろした垂線の足。A 6 は左側, 6 A は右側。
	B 6, 6 B 下顎第一大臼歯の頬面最膨隆部より咬合平面に下ろした垂線の足。B 6 は左側, 6 B は右側。
計測項目	① Molar Relation 咬合平面に沿って計測した上下顎第一大臼歯頬面最膨隆部間の距離。
	② Maxillo - Mandibular Width 上顎(頬隆起)と顔面平面との距離。
	③ Molar to Jaw 下顎第一大臼歯の頬面最膨隆部から JL - AG, JR - GA 大臼歯への垂直距離。
	④ Occlusal Plane Tilt 左右上顎第一大臼歯における咬合平面の高さの相違。頬骨前頭縫合平面までの距離。

3. 距離計測

1) 計測者

計測者は、東京歯科大学歯科矯正学講座に所属する経験年数3～5年の歯科医師10名とした。計測に先立って、計測点の設定法や計測方法について説明し、十分に計測の練習をさせた。

2) 計測項目

正面セファログラムのための Ricketts 分析法¹³⁾を参考にして、表2に示す5つの計測点を設定し、4つの項目を計測対象とした。図1に、この計測点と計測項目を図示する。咬合平面は左右上顎第一大臼歯頬側咬頭頂を結んだ線、顔面平面は

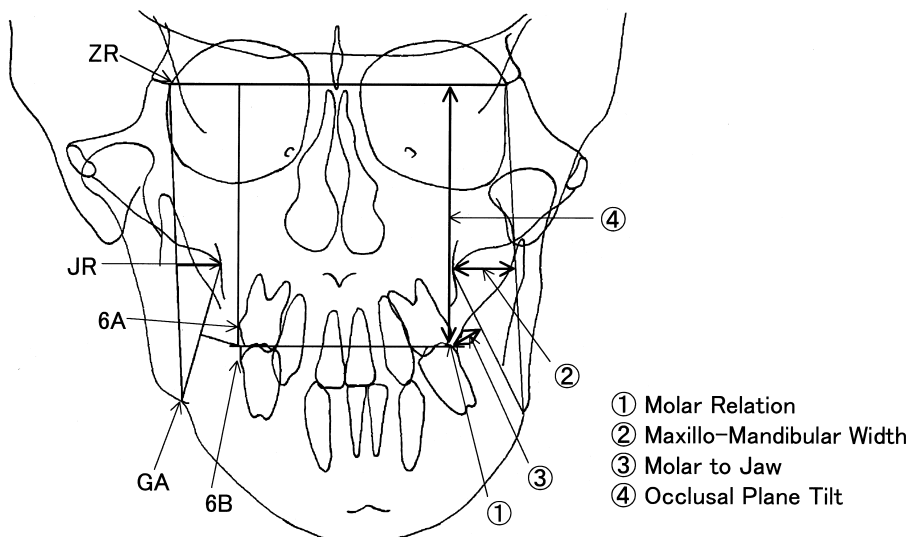


図1 計測点および計測項目

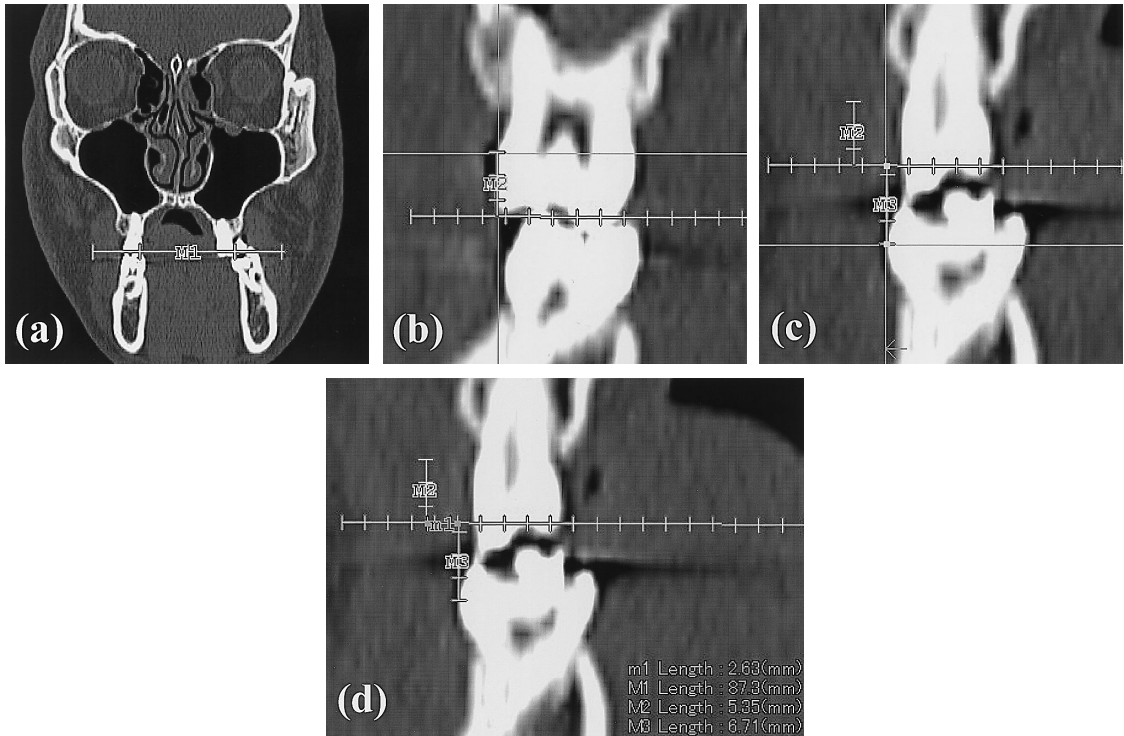


図2 正面MPR像での右側 molar r の計測手順

(a)を除く横軸スケールの1目盛りは2.0mmに相当)

- (a)咬合平面の設定
- (b)咬合平面と直交する上顎大白歯頬面最膨隆部への接線の設定
- (c)咬合平面と直交する下顎大白歯頬面最膨隆部への接線の設定
- (d)接線間距離の計測

頬骨前頭縫合と抗下顎角隆起の側方下縁を結んだ左右の線(ZL - AG, ZR - GA)とした。頬骨前頭縫合平面は左右の頬骨前頭縫合を結んだ線(ZL - ZR)とした。以下、Molar Relationはmolar rと、Maxillo - Mandibular Widthはmax and mandと、Molar to Jawはm to jawと、Occlusal Plane Tiltはocclusalと略す。

3) 計測方法

X線CT3次元画像情報を用いて正面セファログラムと同様のMPR像(以下、正面MPR像と略す)を得るために、まず、顔面部を正面方向、側面方向、軸位方向から見た3種類のMPR像を作成した。次に、側面像と軸位像上に表示される正面像の表示位置を示す十字カーソルを参考にし

ながら、正面像の観察角度を調整し、正面セファログラムと同じ方向からみた前額断と類似の像を得た。すなわち、左右の眼窩骨縁最下点(orbitale)と左の外耳孔上縁(porion)の3点より定義されるフランクフルト平面¹⁴⁾、さらにナジオン(N)、バジオン(ba)、イニオン(i)の3点で定義される正中矢状平面¹⁴⁾が観察方向と平行になるように調整し、前額断面上で計測した。その際、正面MPR像の表示断面を適宜変更し、各計測点を特定して通常のセファログラム分析と同様の手続きで距離計測を行った。図2に、一例として右側のmolar rについての計測手順を示す。まず、作図機能を用いて、咬合平面に相当する直線を引いた。次に、上顎大白歯頬面の最膨隆部を特定し、これに対

表3 正面MPR像による距離計測値の平均値, 標準偏差(SD), 左右平均値の差, および左右平均値間の有意差検定の結果

		左側		右側		左右平均値の差 (mm)	有意差検定の 結果(p値)
		平均値 (mm)	SD (mm)	平均値 (mm)	SD (mm)		
被検者 1	molar r	3.3	0.7	1.2	0.6	2.0	***
	max and mand	17.0	1.7	16.0	1.3	1.0	-
	m to jaw	9.1	2.4	10.6	2.3	-1.5	-
	occlusal	72.3	1.0	70.0	1.0	2.2	***
被検者 2	molar r	1.0	0.2	4.9	0.4	-3.9	***
	max and mand	15.5	0.8	9.9	0.6	5.5	***
	m to jaw	10.5	0.5	14.4	1.2	-3.9	***
	occlusal	72.0	0.5	75.6	0.9	-3.7	***
被検者 3	molar r	4.9	0.8	1.4	0.6	3.5	***
	max and mand	11.6	0.7	13.6	0.8	-2.1	***
	m to jaw	15.2	0.8	6.9	0.5	8.3	***
	occlusal	72.7	0.7	73.8	0.4	-1.1	***
被検者 4	molar r	2.2	0.9	1.0	0.7	1.3	**
	max and mand	16.8	2.0	12.5	0.9	4.3	**
	m to jaw	11.4	1.9	10.0	1.8	1.4	-
	occlusal	73.7	1.1	72.3	1.3	1.5	**
被検者 5	molar r	4.9	0.6	1.4	0.5	3.5	***
	max and mand	17.9	2.0	12.3	1.0	5.7	**
	m top jaw	5.1	1.1	13.3	2.5	-8.2	***
	occlusal	72.0	0.8	76.7	0.9	-4.7	***

* : p < 0.05 ** : p < 0.01 *** : p < 0.001

する接線を咬合平面と直交するように引いた。同様に, 下顎大臼歯頬側最膨隆部への接線を引き, 距離計測機能を用いて両接線間の距離を計測した。

正面頭部X線規格写真(以下, 正面セファロと略す)については, 通法¹⁵⁾に従い太さ0.5mm 芯の鉛筆でトレースを行った後, 最小読取値が0.05mmのノギス(三豊, 東京)を用いて距離を計測した。

このような計測を2週間以上の間隔をおいて, 各計測者に2度ずつ行わせた。

4. 左右差の検出能

正面MPR像, 正面セファロのそれぞれで得た10名の計測者による第1回目の距離計測値を用いて, 各計測項目に対する左右の平均値と標準偏差を算出するとともに, t検定により左右の有意差を調べた。そして, p値を基に, 正面MPR像と正面セファロでの左右差の検出能を各被検者の計測項目ごとに比較した。統計解析ソフトには,

StatView for Windows Version 4.54(Abacus Concepts, Berkeley, CA, USA)を用いた。

5. 計測者間一致度

第1回目の計測値を用いて, 各被検者の各計測項目の左右それぞれについて, 異なる計測者による計測値の差を算出した。計測者の組合せは45通りとなるため, 45個の差のデータを得た。そして, すべての被検者による225個の差のデータを基に, 各計測項目の左右それぞれについての差の平均値と標準偏差を求め, さらに正面MPR像と正面セファロとの間でt検定を行った。この差が小さいほど計測者間一致度が高いと判定した。この計測項目別の比較とともに, すべての差のデータを用いて全体的な比較も行った。

6. 計測者内一致度

同一計測者による第1回目と第2回目の計測値を用いて, 各被検者の各計測項目の左右それぞれ

表 4 正面セファロによる距離計測値の平均値，標準偏差 (SD)，左右平均値の差，および平均値間の有意差検定

		左側		右側		左右平均値の差 (mm)	有意差検定の 結果(p 値)
		平均値 (mm)	SD (mm)	平均値 (mm)	SD (mm)		
被検者 1	molar r	2.1	0.8	0.2	1.7	1.9	**
	max and mand	15.0	1.0	14.2	1.3	0.8	-
	m top jaw	7.8	1.0	7.6	3.3	0.2	-
	occlusal	76.4	0.9	76.5	0.7	-0.1	-
被検者 2	molar r	0.7	0.4	3.6	1.4	-2.9	**
	max and mand	14.8	2.3	10.4	3.9	4.4	**
	m top jaw	9.0	2.0	11.6	4.1	-2.6	*
	occlusal	76.4	2.4	70.1	2.7	6.3	***
被検者 3	molar r	1.6	1.7	1.2	1.8	0.5	*
	max and mand	8.7	1.3	14.8	2.3	-6.1	***
	m top jaw	9.7	1.7	8.6	3.2	1.1	-
	occlusal	81.5	2.8	81.1	3.4	0.4	-
被検者 4	molar r	2.5	0.7	1.3	0.4	1.3	***
	max and mand	14.1	2.8	11.3	1.8	2.8	***
	m top jaw	12.8	1.4	12.3	1.9	0.45	-
	occlusal	83.5	2.4	82.6	2.2	0.9	*
被検者 5	molar r	3.2	0.9	0.6	1.0	2.5	***
	max and mand	18.7	2.4	14.3	2.2	4.4	***
	m top jaw	10.1	2.5	12.0	1.9	-1.9	-
	occlusal	79.1	2.7	78.2	4.2	0.9	-

* : p < 0.05 ** : p < 0.01 *** : p < 0.001

について，その差を算出した。計測者は10名であるため，10個の差のデータを得た。そして，すべての被検者による50個の差のデータを基に，各計測項目の左右それぞれについての差の平均値と標準偏差を求め，正面 MPR 像と正面セファロとの間で t 検定を行った。この差が小さいほど計測者内一致度が高いと判定した。この計測項目別の比較とともに，すべての差のデータを用いて全体的な比較も行った。

研究結果

1. 左右差の検出能

表 3 に正面 MPR 像による距離計測値の平均値と標準偏差，左右平均値の差，および左右平均値間の p 値を示す。左右平均値の差は，左側の平均値より右側の平均値を減じて算出した。表 4 は正面セファロによる結果である。正面 MPR 像と正

面セファロでともに有意差がみられ，両者で同方向の偏位が認められたのは，被検者 5 名による全 20 項目中 11 項目であった。そのうち 6 項目では正面 MPR 像の p 値が低く，2 項目は同等で，3 項目は正面セファロの p 値が低かった。ともに有意差がみられ，偏位方向が逆であったのは被検者 2 の occlusal のみであった。正面 MPR 像でのみ有意差がみられたのは 5 項目で，そのうち被検者 3 と 5 の m to jaw の 2 項目では偏位方向が一致し，被検者 1，3，5 の occlusal の 3 項目では一致しなかった。この 3 項目については，左右平均値の差の絶対値は，正面 MPR 像では 1.1 ~ 4.7mm であったが，正面セファロではすべて 1mm 未満であった。正面セファロでのみ有意差がみられた項目は 1 つもなかった。正面 MPR 像と正面セファロでともに有意差がみられなかったのは 3 項目で，そのうち 2 項目は偏位方向が一致し，1 項

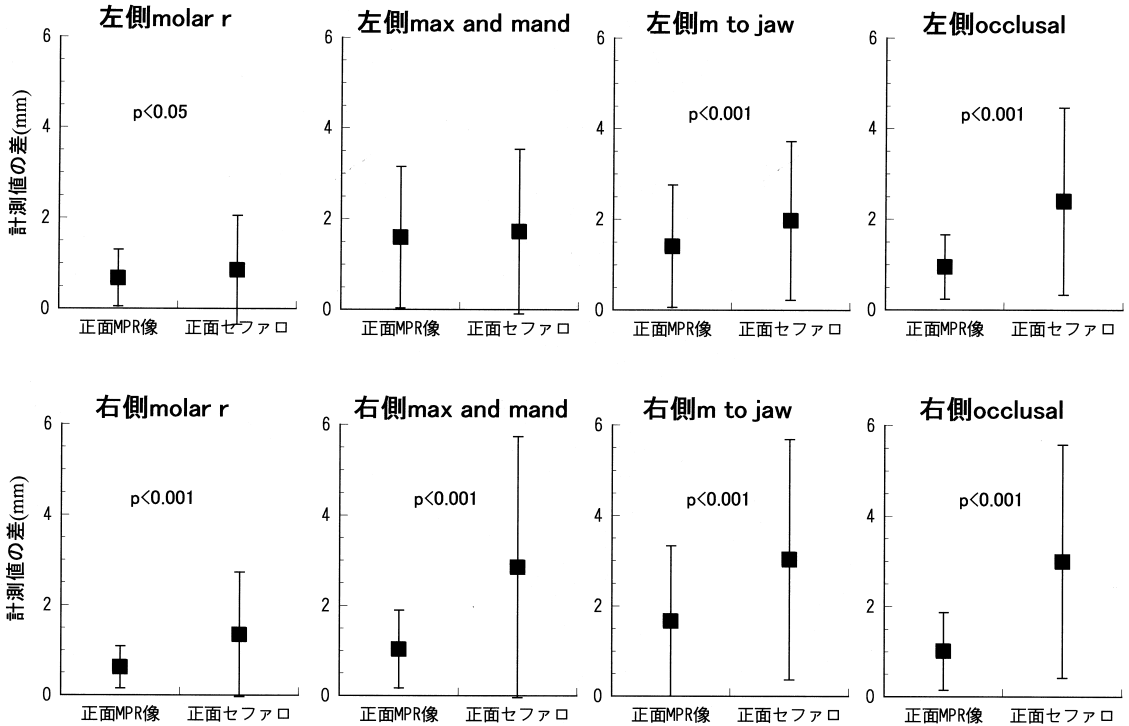


図3 各計測項目における計測者間の差

目は一致しなかった。

また、正面 MPR 像での標準偏差は0.2~2.5 mm、正面セファロでは0.4~4.2mmの範囲を示し、正面 MPR 像は正面セファロよりも小さな標準偏差を示す傾向がみられた。

2. 計測者間一致度

図3に各計測項目における計測値の差を計測者間について算出した結果を示す。グラフの中の誤差棒は1標準偏差を表す。左側 max and mandを除くすべての計測項目において、正面 MPR 像は正面セファロより有意に小さな計測値の差、すなわち高い計測者間一致度を示した。左側 max and mandにおいても、有意差は認められなかったが、正面 MPR 像の差が小さかった。計測値の差が最も小さかったのは、正面 MPR 像では0.6±0.5mmの右側 molar rで、正面セファロでは0.9±1.2mmの左側 molar rであった。差が最も大きかったのは、正面 MPR 像と正面セファロともに右側 m to jawで、それぞれ1.7±1.7mm、

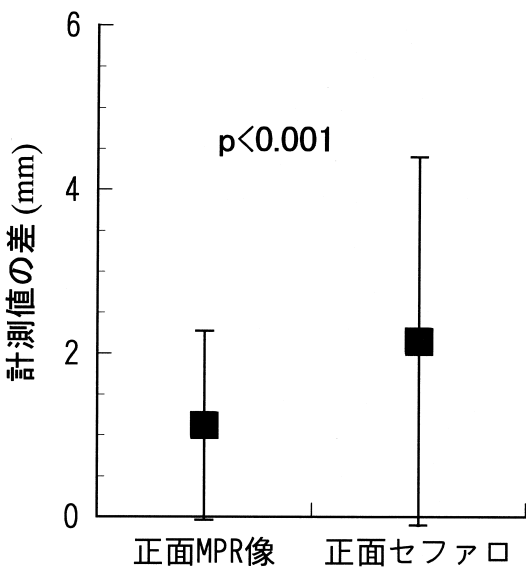


図4 全計測項目についての計測者間の差

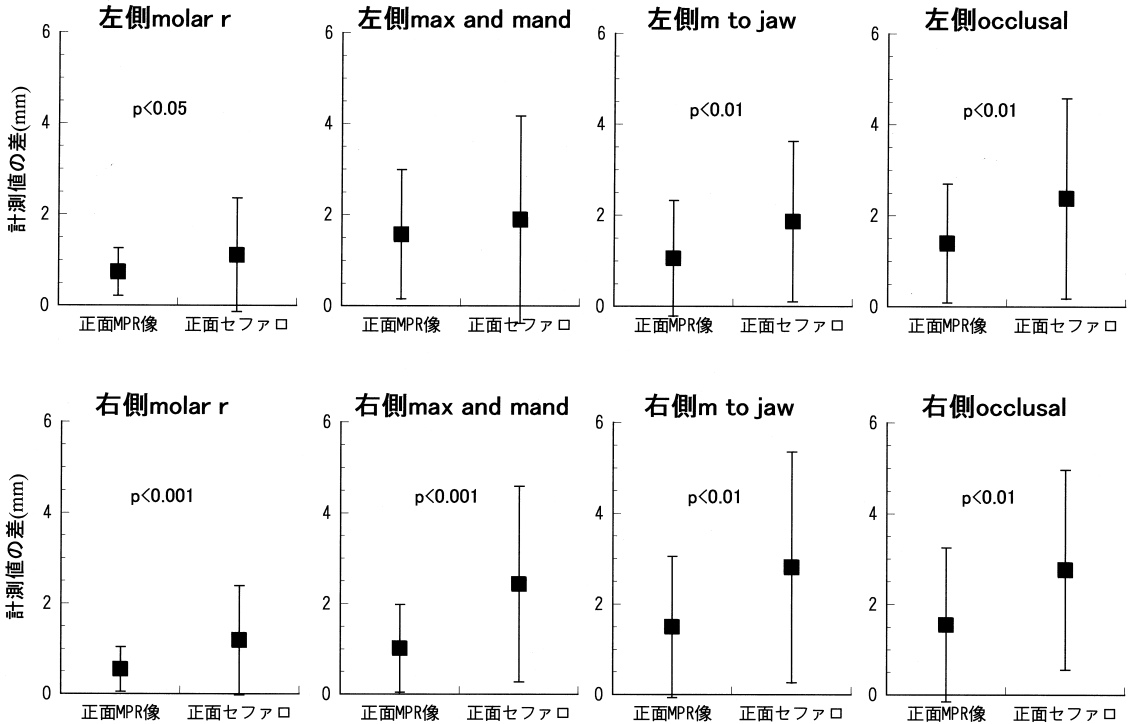


図5 各計測項目における計測者内の差

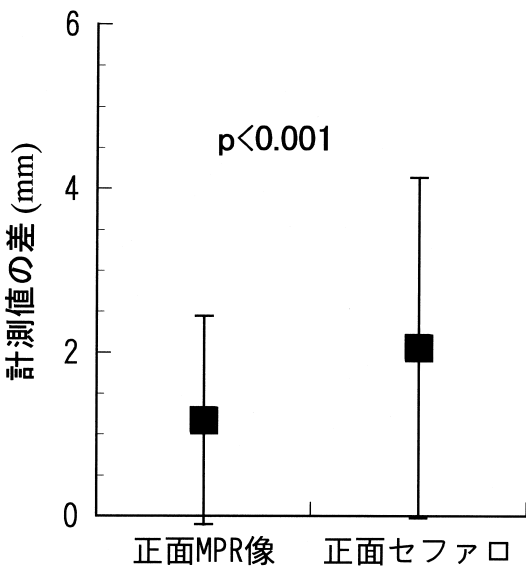


図6 全計測項目についての計測者内の差

3.0 ± 2.7mm であった。

図4は全計測項目についての計測者間の差を比較した結果である。正面MPR像による計測値の差は1.1 ± 1.2mm、正面セファロでは2.2 ± 2.3mmとなり、正面MPR像の方が有意に小さかった。

3. 計測者内一致度

図5に同一計測者による2回の計測結果より算出した計測値の差を示す。計測者間一致度についての結果と同様に、左側max and mandを除くすべての計測項目において、正面MPR像は正面セファロより有意に小さな計測値の差、すなわち高い計測者内一致度を示した。左側max and mandにおいても、有意差は認められなかったが、正面MPR像の差が小さかった。計測値の差が最も小さかったのは、正面MPR像では0.6 ± 0.5mmの右側molar rで、正面セファロでは1.1 ± 1.3mmの左側molar rであった。差が最も大きかったのは、正面MPR像では1.6 ± 1.4mmの左側max and mandで、正面セファロでは2.8 ±

2.6mmの右側 m to jaw であった。

図6は全計測項目についての同一計測者による差を比較した結果である。正面MPR像による計測値の差は 1.2 ± 1.3 mm、正面セファロでは 2.1 ± 2.1 mmとなり、正面MPR像の方が有意に小さかった。

考 察

1. 研究結果について

1) 左右差の検出能

表3および表4に示したように、正面MPR像と正面セファロでもに左右差を検出したのは全20項目中12項目で、そのうち両者で同方向の偏位を検出したのは11項目であった。この11項目中6項目で、正面MPR像がより低いp値を示し、2項目は同等であった。また、正面MPR像でのみ有意差がみられた項目が5つあった。そのうち3項目は正面セファロと逆の偏位方向を検出したが、正面セファロによる左右平均値の差は1mm未満であり、正確性に欠ける。一方、正面セファロのみで有意差がみられた項目は1つもなかった。このように、明らかに正面MPR像の方が左右差の検出能に優れていた。この理由として、正面MPR像による距離計測値の標準偏差が正面セファロより小さかったことから、計測点の設定をより正確に行えることが考えられた。すなわち、正面MPR像では、構造物の重複がなく、計測点の位置を3次元的に確認できるため、計測点を正確に設定することが可能で、これにより距離計測を正確に行えたものと思われる。

被検者2のocclusalについては、正面MPR像と正面セファロの両者で左右平均値間に有意差がみられたが、その偏位方向は逆を示した。これも、計測点設定の正確さに起因すると思われる。すなわち、occlusalでは上下顎左右第一大臼歯の中点を計測点とするが、正面セファロでは歯が複雑に重複することから、被検者2については計測点を正確に特定することが困難であったためと考えられる。

2) 計測者間一致度

計測者間での計測値の差は、図3および図4に示したように、左側 max and mand を除くすべ

ての計測項目において、また全計測項目において、正面MPR像が正面セファロより有意に小さかった。すなわち、正面MPR像の計測者間一致度が高かった。左側 max and mand においても、有意差は認められなかったが、正面MPR像の差が小さく、高い一致度を示した。このことから、正面MPR像では、計測者によらずに安定した計測が可能で、距離計測の信頼性が正面セファロより高いといえる。これも、正面MPR像では計測点の特定を正確かつ容易に行えることに起因すると思われる。左側 max and mand のみ両者間に有意差が認められなかったのは、この計測項目については正面セファロでも計測点の特定が比較的容易なためと思われる。

本研究で対象とした計測項目において、異なる計測者によって生じた計測値の差は、正面MPR像では0.6~1.7mm、正面セファロでは0.9~3.0mmであった。全計測項目については、正面MPR像では 1.1 ± 1.2 mm、正面セファロでは 2.2 ± 2.3 mmとなり、正面MPR像の方が有意に小さな計測値の差を示した。また、この結果から、計測者が異なった場合、平均的に正面MPR像で1mm程度、正面セファロでは2mm程度の相違が生じるとと思われる。

一般に、X線CT画像の空間分解能は低く、本研究で使用した画像では、スライス面方向で0.5mm程度、体軸方向で1.0mm程度である。このことから、正面MPR像において計測者間で1mm程度の差が生じるのは当然といえる。一方、X線CT画像より空間分解能に優れた正面セファロで2mm程度の差が生じたが、この理由として、まず太さ0.5mm芯の鉛筆によるトレースが上げられる。すなわち、太さ0.5mm芯の鉛筆を用いた段階で空間分解能は0.5mm程度まで低下する。これにトレースの精度が影響し、空間分解能は一層低下する。さらに、構造物や計測点の特定が困難なことも分解能を低下させる。このような種々の要因が誤差を誘発し、計測値の差が大きくなったものと思われる。

3) 計測者内一致度

同一計測者内での計測値の差は、図5および図6に示したように、計測者間一致度と全く同じ傾向を示し、正面MPR像の計測者内一致度が高かった。すなわち、正面MPR像では、同一計測者による距離計測の再現性が高く、その信頼性が正面セファロより高いといえる。

本研究で対象とした計測項目において、同一計測者が繰り返し計測することによって生じた計測値の差は、正面MPR像では0.6~1.6mm、正面セファロでは1.1~2.8mmであった。全計測項目については、正面MPR像では 1.2 ± 1.3 mm、正面セファロでは 2.1 ± 2.1 mmとなり、正面MPR像の方が有意に小さな計測値の差を示した。また、同一計測者が繰り返し計測を行った場合も、計測者が異なる場合と同様、平均的に正面MPR像で1mm程度、正面セファロで2mm程度の相違が生じると思われた。

2. 顎顔面形態の把握における X 線 CT 3 次元画像診断の有用性について

顎顔面変形症患者に対して外科的矯正治療を実施する際には、その顎顔面形態を3次的に把握することが重要である。この形態把握には、セファログラム分析の手法を用いた各種計測が有効である。しかし、計測対象となるセファログラム自体に、計測部位によって拡大率が異なり、種々の構造物が重複するといった欠点がみられる。より正確な計測を行うには、これらの欠点を解消する必要がある。また、計測にあたっては、計測者が異なっても、また、同一計測者が繰り返し計測しても再現性の高い計測値が得られることも重要である。本研究では、顔面非対称者を伴う顎顔面変形症患者を対象として、X線CT3次元画像情報を利用して作成した正面MPR像と従来の正面セファロ上で同一計測点間距離の計測を行い、左右差の検出能と計測の信頼性について検討した。その結果、正面MPR像の方が左右差の検出能についても計測の再現性においても正面セファロより優れていた。

安井ら¹⁶⁾は、骨表面にマーカーを貼付した乾燥

頭蓋骨を用いて、X線CT3次元画像処理法の1つである表面再構成法で骨3次元画像を作成し、その画像上でマーカー間の距離を計測して実測値との比較を行った。川原ら¹⁷⁾は、乾燥頭蓋骨の骨3次元画像上で、骨表面上に設定した各種計測点間の距離を計測し、実測値と比較した。その結果、両報告とも、X線CT3次元画像による3次的距離計測の精度が高いことを示している。また、岡ら¹⁸⁾は、骨3次元画像より側面像を作成し、距離の計測精度について側面セファログラムとの比較を行った。その結果、骨3次元画像を用いることで側面セファログラムより正確な計測が行えると報告している。このように、X線CT3次元画像情報を利用した距離計測の精度が高いことも既に明らかにされている。

以上のことから、顎顔面形態の正確な把握が必要な場合には、X線CTによる3次元画像診断は非常に有効といえる。しかしながら、X線CT撮影による被曝線量は頭部X線規格撮影に比べて極めて多い¹⁹⁾⁻²²⁾ため、経過観察として定期的に撮影を行う一般的な矯正治療患者に用いるべきではない。外科的矯正治療を予定し、より詳細な形態把握が必要な場合のみX線CTによる3次元画像診断を行うべきである。特に、顔面非対称患者に対しては、セファログラム上で構造物が特異的に重複し、計測点の特定が一度困難になることから、X線CT3次元画像診断の有用性が高いと考えられる。本研究では、従来の正面セファロとの比較を行うため、正面セファロと同等の正面MPR像を作成し、同様の手続きで計測点を設定してその間の距離を計測した。もし、3次元画像上で構造物と1対1に対応する計測点を設定し、計測点間距離を3次元空間内で計測すれば、左右差の検出能はさらに高くなると予想される。すなわち、3次元画像情報をより有効に利用することで、より正確な形態分析が可能になるはずである。しかし、そのためには、3次元画像分析用の計測点の定義が必要となる。今後、この点について詳細に検討されることが望まれる。

結 論

X線CT 3次元画像情報を用いて作成した正面MPR像は、従来の正面セファログラムに比べて、左右差の検出能に優れ、計測の信頼性についても優れていた。したがって、顔面非対称者の形態をより正確に分析でき、診断および治療方針の確立に有用であると結論づけられた。

謝 辞

稿を終えるにあたり、終始御懇篤なる御指導を賜りました山口秀晴主任教授に深甚なる感謝の意を捧げます。また、本研究の遂行に当たり、多大なる御協力を頂きました歯科放射線学講座前主任教授の黒柳錦也名誉教授に感謝致します。さらに種々のご協力を頂いた歯科矯正学講座教室員諸兄に厚く御礼申し上げます。

文 献

- 1) Profitt, W. R. : The search for truth : Diagnosis, In Surgical Orthodontic Treatment, 1st ed(Profitt, W. R. and White, R. P. ed.), 96~141, Mosby, St. Louis, 1991.
- 2) 六車武史, 山崎敦永, 横山一徳, 飯嶋雅弘, 林一夫, 溝口到: 骨格性下顎前突症における骨格性非対称の形態学的特徴 正面頭部X線規格写真での検討 北海道矯歯誌, 28: 42~49, 2000.
- 3) 大越 学, 高木多加志, 山根源之, 柿澤 卓, 野間弘康, 黒柳錦也: 頭部X線規格写真撮影装置についての研究 軸位X線規格撮影装置の開発と使用 . 顎変形症研究会会誌, 8: 178~180, 1989.
- 4) 近藤悦子: 日本人成人男女についての頭部X線規格正貌写真法による検討. 日矯歯誌, 31: 117~136, 1972.
- 5) 本橋康助, 亀田晃, 近藤悦子: 頭部X線規格写真の研究にあたって考慮する2, 3の事項について. 日矯歯誌, 31: 105~116, 1972.
- 6) 木村和男, 菅原準二, 三谷英夫: ヒト乾燥頭蓋骨の正面X線規格写真像について第二報頭部の上下回転に伴うX線の変化. 東北歯誌, 8: 51~61, 1989.
- 7) Major, P. W., Johnson, D. E., Hesse, K. L. and Glover, K. E. : Effect of head orientation on posterior and anterior cephalometric landmark identification. Angle Orthod, 66: 51~60, 1996.
- 8) Savara, B. S. : A method for measuring facial bone growth in threedimension. Hum Biol, 37: 245~255, 1965.
- 9) Brown, T. and Abbott, A. H. : Computer assisted location of reference points in three demensions for radiographic cephalometry. Am J Orthod Dentofacial Orthop, 95: 490~498, 1989.
- 10) 松野 功, 河上宗博: 頭蓋顎顔面変形症例に対する3次元形態分析法. 日矯歯誌, 49: 291~301, 1990.
- 11) 藤本雅清, 花田晃治: 4方向から撮影したセファログラムを用いた顎顔面構造の三次元再構築. 日矯歯誌, 53: 491~501, 1994.
- 12) 横山一徳, 荒木吉馬, 石井英司: 斜位頭部X線規格写真を用いた形態分析法 3次元規格像の構築. 日矯歯誌, 54: 337~347, 1995.
- 13) Ricketts, R. M. : Cephalometric synthesis. Am J Orthod, 46: 647~673, 1946.
- 14) 上條雍彦: 図説口腔解剖学 1 骨学第2版, 225~276, アナトーム社, 東京, 1989.
- 15) 根津 浩, 永田賢司, 吉田恭彦, 山下道男: 歯科矯正学バイオプログレッシブ診断学第5版, 1~33, ロッキーマウンテンモリタ, 東京, 1995.
- 16) 安井常晴, 久保諒修, 小淵匡清, 四井資隆, 白数力也, 古跡養之真: 顎変形症に対する3D-CTの利用 第1報 3D-CTの再現性の評価 . 日顎変形誌, 7: 18~23, 1997.
- 17) 川原英明, 下田信治, 小林 馨, 川崎堅三: スパイラルX線CTによる3Dイメージの距離測定精度に関する研究. 日口腔インプラント誌, 13: 321~327, 2000.
- 18) 岡 健司, 北條博一: CT 3次元画像とセファログラムとの比較検討. 日口診誌, 11: 1~12, 1998.
- 19) Eliasson, S., Julin P., Philip, A. and Stenstr, B. : Absorbed doses at varying tube voltage in lateral cephalography. SwedDent J, 9: 117~127, 1985.
- 20) 小川和久, 瀬々良介, 森進一郎, 和田忠子, 太田隆介, 石岡久和, 富野真吾, 岡部知剛, 嶋田英敏, 本郷みどり, 原田吉通, 藤野鶴子: 頭部X線規格撮影における患者被曝の軽減. 福岡歯科大学学会雑誌, 21: 17~23, 1994.
- 21) Frederiksen, N. L., Benson, B. W. and Sokolowski, T. W. : Effective dose and risk assessment from computed tomography of the maxillofacial complex. Dentomaxillofac Radiol, 24: 55~58, 1995.
- 22) 岩井一男, 橋本光二, 本城谷孝, 馬瀬直通, 大木亨, 篠田宏司, 丸山隆司, 西澤かな枝: 顔面CT撮影時の被曝線量. 日大歯学, 74: 742~747, 2000.

Reliability in Measurement of Distance with Three - Dimensional X - Ray CT Image for Diagnosis of Facial Asymmetry

Yumi TAKANE, Yasushige ISSHIKI, *Keiichi NISHIKAWA

Department of Orthodontics, Tokyo Dental College

(Director : Prof. Hideharu Yamaguchi)

*Department of Oral and Maxillofacial Radiology, Tokyo Dental College

Key words : *Asymmetry, X - ray CT, validity, inter - examiner agreement, intra - examiner agreement*

The purpose of this study was to clarify the validity of three - dimensional X - ray CT imaging for diagnosis of skeletal facial asymmetry.

The subjects were 5 patients with facial asymmetry requiring surgical orthodontic treatment. A multi - planner reconstruction image of the frontal view (frontal MPR) and a conventional posterior - anterior cephalogram (frontal cephalogram) were obtained for each subject. Ten orthodontists assessed the molar relation, maxillo - mandibular width, molar to jaw, and occlusal plane tilt. Measurements were then carried out three - dimensionally for the frontal MPR using commercially available software ExaVison Lite and two - dimensionally for the tracings of frontal cephalograms using calipers. The distances on the right - and left - sides were statistically compared. The ability for detection of asymmetry was compared between the frontal MPR and the frontal cephalograms. The inter - and the intra - examiner agreements were also assessed to compare the reproducibility in measurement of distance.

The frontal MPR detected asymmetry more significantly than the frontal cephalogram and also detected the asymmetries that were not seen with the frontal cephalogram. The mean and standard deviation of the measured distance among examiners were 1.1 ± 1.16 mm with the frontal MPR and 2.2 ± 2.3 mm with the frontal cephalogram, respectively. The frontal MPR showed significantly higher inter - examiner agreement. The mean and standard deviation of the difference of distance measured repeatedly by the same examiner were 1.2 ± 1.3 mm with the frontal MPR and 2.1 ± 2.1 mm with the frontal cephalogram. The frontal MPR also showed significantly higher intra - examiner agreement.

Therefore it is concluded that the three - dimensional X - ray CT imaging enables more precise diagnosis of skeletal facial asymmetry than conventional cephalography.

(*The Shikwa Gakuho* , 101 : 1195 ~ 1206 , 2001)