

Title	胃過形成性ポリープに発生した早期胃癌の1例
Author(s)	林, 弘美; 小林, 研介; 上野, 真弓; 高木, 俊和; 海老原, 洋子; 船津, 和夫; 水野, 嘉夫
Journal	歯科学報, 93(3): 335-339
URL	http://hdl.handle.net/10130/2161
Right	

胃過形成性ポリープに発生した早期胃癌の1例*

林 弘 美 小林 研 介 上 野 真 弓
高 木 俊 和 海老原 洋 子 船 津 和 夫
水 野 嘉 夫

東京歯科大学内科学講座

(主任：水野嘉夫教授)

青 木 いく子

千葉県

下 野 正 基

東京歯科大学病理学講座

(主任代行：下野正基教授)

(1992年11月16日受付)

(1992年12月8日受理)

A Case of Early Gastric Cancer Based on Hyperplastic Polyp

Hiromi HAYASHI, Kensuke KOBAYASHI, Mayumi UENO
Toshikazu TAKAGI, Yoko EBIHARA, Kazuo FUNAZU
Yoshio MIZUNO.

Department of Internal Medicine, Tokyo Dental College

(Chief : Prof. Yoshio Mizuno)

Ikuko Aoki

(Aoki Clinic)

Masaki Shimono

Department of Pathology, Tokyo Dental College

(Chief : Prof. Masaki Shimono)

I 緒 言

胃ポリープは、組織学的に過形成性ポリープと腺腫に大別され、前者はほぼ90%と圧倒的多数を占める。過形成性ポリープは、大部分が良性の経過をたどり癌化は稀とされているが、近年、癌化の報告も散見される。今回我々は、胃過形成性ポリープに発症した早期胃癌の1例を経験したので、若干の文献的考察を加えて報告する。

II 症 例

症 例：70歳 女性

主 訴：嘔吐

現病歴：平成元年10月、嘔吐あり近医受診し、精査目的にて当院紹介された。上部消化管X線検査にて多数のポリープを認め、内視鏡検査施行時の生検にて6個のポリープのうち1個のポリープより癌細胞が認められたため、治療目的にて平成2年2月8日入院となる。

既往歴：生活歴：特記すべきことなし。

入院時現症：身長 148.5cm, 体重 41.0kg。血圧

* 本論文は東葛地区消化器病研究会(平成4年1月18日、千葉)においてその要旨を発表した。

146/80mmHg, 脈拍 80/分。眼瞼結膜 貧血なし, 眼球結膜 黄疸なし。表にリンパ節 触知せず。胸部心肺異常なし。腹部 平坦, 弾性軟, 圧痛は認めず。四肢浮腫なし。

入院時検査所見: 赤沈亢進と軽度の低蛋白血症を認める以外は腫瘍マーカーを含め他の検査上, 異常所見は認められなかった(表1)。

上部消化管X線検査所見: 胃体下部に20-30mmの有茎性の巨大ポリープを3-4個認め, 胃角の対側にもポリープを認めた(写真1)。

上部消化管内視鏡所見: 胃体下部大弯を中心に計6個のポリープを認めた。口側より記載すると胃体中部大弯に5mmの山田I型ポリープを認めた。その肛門側に2個の発赤の強い細長いポリープがあり, ポリペクトミーを施行した(写真2 a, b)。更に体下部大弯前壁寄りの最大径約30mmのY字型を呈する山田IV型のポリープは, 一部褪色し, びらん様所見を呈していた(写真2 c)。このポリープは2つに分けてポリペクトミーを施行した。また, 胃角部対側の山田III型のポリープ2個も軽い発赤の所見が認められ, 何れもポリペクトミーを施行した(写真2 d)。

病理組織所見: Y字型のポリープの組織像はポリペクトミーの基部で熱変性の所見が認められるが, 腺窩上皮

の過形成を示す過形成性ポリープが主体の組織像であった(写真3 a)。しかし, 先端部分は腺腫の所見で強い炎症性細胞浸潤を認めると共に核が濃染し異型を伴った細胞がみられ明らかな細胞異型を伴う癌組織を認める(写真3 b)。ポリペクトミーを施行した他のポリープは, すべて過形成性ポリープであった。以上の所見をまとめると, 図1の如く①と②の先端に癌巢を含む異型性巢が存在していたが基底部断端には浸潤がみられず, 他のポリープには癌の所見は認められなかったので, ポリペクトミーにて治癒しえたと考えた。

退院後経過: 現在外来にて経過観察しているが現在のところ癌再発の所見は認めない。

III 考 察

胃ポリープの定義については, 「胃粘膜上皮の局在性増殖により胃内腔に隆起した病変で悪性でないもの」とされている¹⁾。胃ポリープは過形成性ポリープと腺腫に大別され, 過形成性ポリープの組織学的特徴は, ①腺窩上皮と同じ性質を持つポリープ頭部の腺管の再生性新生, ②新生腺管の分岐, 嚢胞状拡張, ③間質の浮腫, 小血管増生, 円形細胞浸潤, ④ポリープの基部の幽門腺あるいは胃底腺の過形成とそれに連なる腺管上皮の延長蛇行, 嚢胞形成, ⑤粘膜筋板による core の形成とそれに続くポリープ内への筋線維の噴水状増生, ⑥周囲粘膜筋板のテント状あるいは逆V字状挙上とされている²⁾³⁾。

表1 入院時検査所見

尿一般: 異常なし。	生化学: TB	0.5mg/dl
便潜血: 陰性	DB	0.1mg/dl
血 沈: 60mm/hour	ZTT	7.3
抹消血: WBC 7300/mm ³	TTT	2.7
(N 79% L 20% E 1%)	GOT	20 IU/L
RBC 439x10 ⁴ /mm ³	GPT	12 IU/L
Hb 12.5g/dl	LDH	431 IU/L
Ht 40.0%	ALP	4.7KA
PLT 30.1x10 ⁴ /mm ³	LAP	41.8 IU/L
出血凝固: PT 11.1S	γGTP	7.4 IU/L
APTT 27.6S	ChE	1.31 ΔPH
Fib 331mg/dl	TCHO	265mg/dl
腫瘍マーカー:	TG	71mg/dl
AFP 3.1ng/ml	BUN	11.6mg/dl
CEA 1.5ng/ml	CRT	0.75mg/dl
CA19-9 8U/ml	Na	138mEq/L
	K	4.5mEq/L
CRP 0.1mg/dl	CI	103mEq/L
	TP	5.6g/dl
	Alb	3.3g/dl

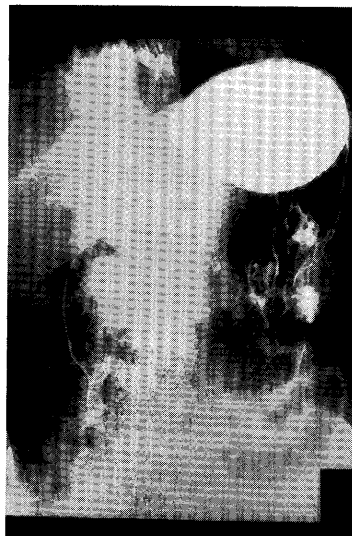

写真1 上部消化管造影。胃体部に3~4個の細長いポリープ様陰影が見られる。

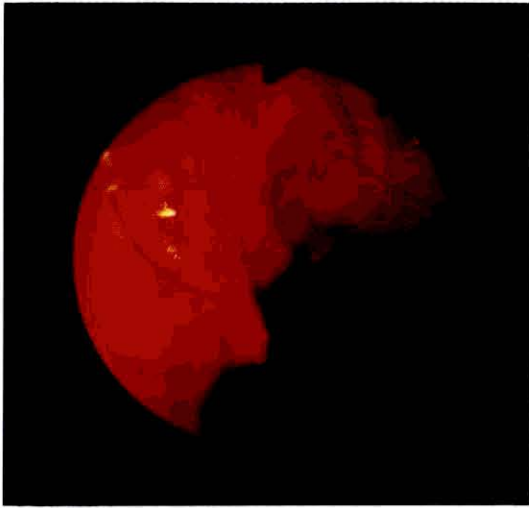
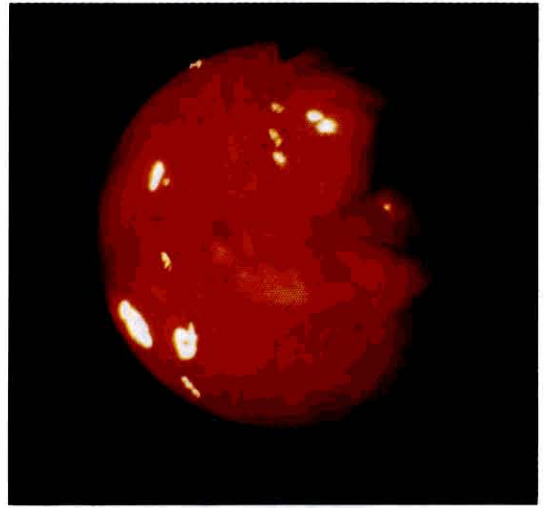
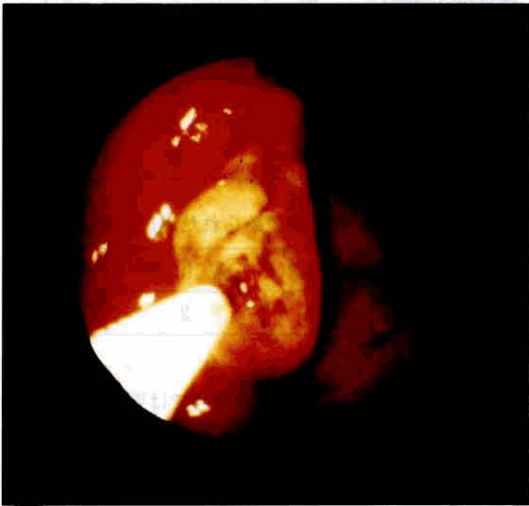


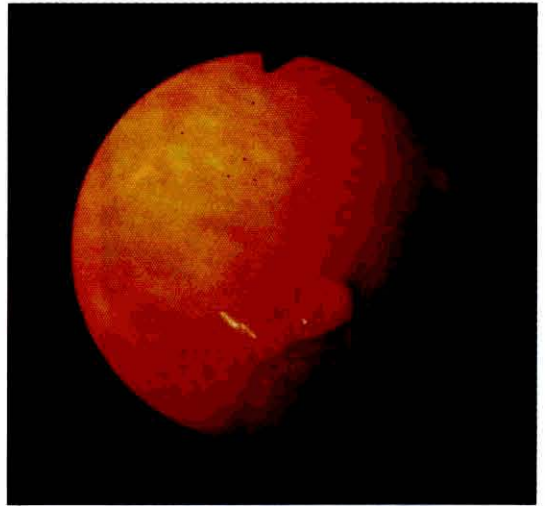写真2 胃の内視鏡像。
a) 胃体中部の前壁に発赤の強い細長いポリープを認める。



b) 胃体下部の大弯には、一部発赤を伴った細長いポリープ、その前壁側には、やや褪色したためのポリープを認める。



c) 生検鉗子で太めのポリープの先端を観察すると、びらんが存在する。



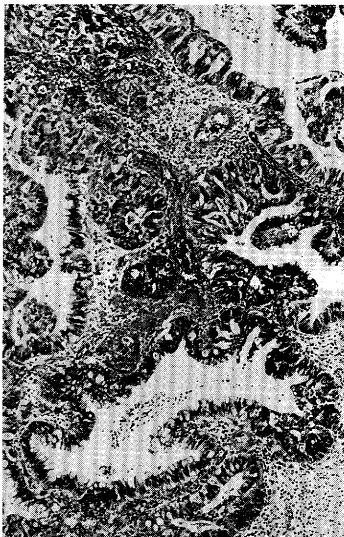
d) 胃角体側に山田Ⅲ型の2個のポリープが並ぶ。

胃過形成性ポリープの頻度は腺腫に比較し圧倒的に高く、神谷らは93.5%⁴⁾、大坊らは89.7%⁵⁾と報告している。ポリープの癌化の問題は古くから論じられており、高率に癌化するとされていた時代もあった⁶⁾⁷⁾。胃ポリープの癌化の判定基準については現在、中村の判定基準⁸⁾および長与の判定基準⁹⁾が広く受け入れられている。すなわち中村によると①同一ポリープ内に良性、悪性部分が共存、②良性部分は十分広く、ポリープの特徴

をそなえている。③悪性部分は癌であることを証明するのに十分な細胞ならびに構造上の異型をもつことが癌化の条件となり、長与は①同一ポリープ内に標本の癌量の多少にかかわらずポリープの所見が存在すること、②異型部分が細胞ならびに構造上癌であることとしている。ポリペクトミーされた過形成性ポリープの癌共存例の諸家の報告をまとめてみた^{2-5)11)~15)}。過形成性ポリープは前述のように癌化は稀とされている。癌共存病巣の確率

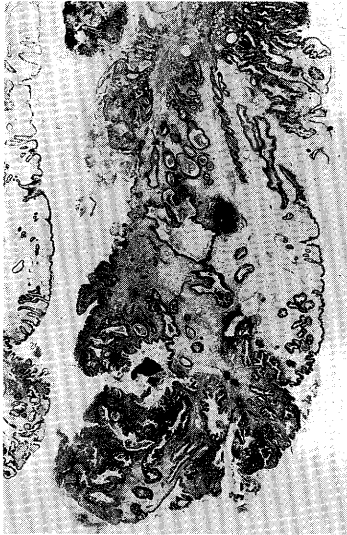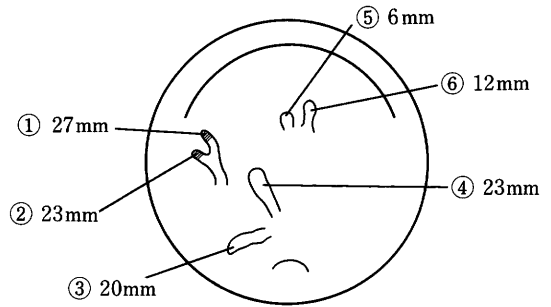


写真3 癌が存在したポリープの病理組織像。
a) ポリープの断端付近は、腺窩上皮の過形成がみられ、過形成性ポリープであることを示す(ルーベ像)。



b) ポリープの先端付近は、腺腫で構成され一部癌組織を認める。

は0.52%¹¹⁾から4.7%¹⁴⁾、平均すると2.6%である(表2)。癌化率の数値の違いについては、内視鏡的ポリープ切除の適応をどのように考えるかによって異なってくると考えられる。これらの数字はポリペクミー例に



■ 癌巣を含む異形成巣

図1 この症例における胃ポリープのシェーマ

表2 ポリペクミーされた過形成性ポリープの癌共存例

報告者	症例数	癌共存病巣数	確率(%)
大原ら(1985)	507	5	1.0
大坊ら(1986)	477	10	2.1
藤野ら(1986)	42	2	4.7
長南ら(1989)	554	12	2.2
白崎ら(1989)	1508	16	1.0
後藤ら(1989)	1532	8	0.52
寺前ら(1990)	210	5	2.3
利根ら(1991)	184	6	3.2

長期経過観察にて癌化が認められた過形成性ポリープ

報告者	症例数	癌化例	確率(%)
神谷ら(1980)	93	2	2.2

限っての値であり、生検症例の場合では更に低い値が予想される。また5年から12年の長期の経過観察例では93例の過形成性ポリープのうち癌化例は2%であったとの報告がある⁴⁾。

報告例から過形成性ポリープの癌共存例の特徴をまとめてみた。男性と女性の比は1:1 年齢は46歳から79歳において認められ平均すると62.2歳、発生部位はA領域、M領域、C領域の比が1:0.8:0.5、ポリープの内視鏡所見上の形態は山田IV型が81%と多く、粗大顆粒状の表面構造をもち、白色粘液の付着、出血、結節上凸凹を認めるものが多い。しかしながら全ての例で認められたわけではなかった。我々の症例では、癌合併の認められたポリープは一部褪色し、びらん様所見がみられた。大きさと癌化の関係については最大径が7mm~55mm

で平均値は21.9mmであった。20mm以上では癌共存率は有意に高く、20mm未満では殆ど癌化しないとする報告も多い¹⁶⁾¹⁷⁾。しかし最近20mm以下の癌化例の報告も散見されるようになり10mm未満の報告¹¹⁾さえみられ、大きさのみで判断できないと考えられる。諸家の報告では、過形成性ポリープの内視鏡所見から全ての例で癌化を推測することは困難であるが、示唆しうる所見としては、大きさの増大およびそれに伴う形態の変化、凹凸不整の増強が考えられるとされている²⁾¹⁰⁾¹¹⁾。

最近大腸ポリープや胃腺腫に対し積極的に内視鏡的ポリペクトミーが施行されている。一般的に内視鏡的ポリープの切除の目的は、①完全生検を目的として focal cancer を見逃さないこと、②ポリープからの出血の防止、③ポリープからの癌化の防止、である。胃過形成性ポリープを文献的に考察すると、癌合併は、腺腫より低い、内視鏡的所見や大きさで100%否定できず、大腸ポリープや胃の腺腫と同様の目的で、過形成性ポリープもポリペクトミーする必要があると考えられた。

IV 結 語

我々は、胃過形成性ポリープに発生した早期胃癌を経験した。過形成性ポリープの内視鏡所見上、良悪性の鑑別をすることは困難と考えられ、ポリープ症例において、ポリペクトミーを積極的に施行することが重要と思われる報告した。

文 献

- 1) 村上忠重, 白壁彦夫(1967): 第53回日本消化器病学会総会シンポジウム「胃の隆起性病変」, 日消会誌, **64**: 773~800
- 2) 長南明道, 望月福治(1989): 胃過形成性ポリープの癌化例の検討. *Gastroenterological Endoscopy*, **31**: 344~350
- 3) 武藤徹一郎(1982): 胃の過形成性ポリープ. *胃と腸*, **17**: 383~388
- 4) 神谷利明, 朝倉 均, 三浦総一郎, 森下鉄夫, 宗像

良雄, 土屋雅春(1980): 胃ポリープの内視鏡的および組織学的長期経過観察例の検討. *Gastroenterological Endoscopy*, **22**: 1335~1345

- 5) 大坊昌史(1986): 胃過形成性ポリープの癌化について. *日消誌*, **83**: 839~950
- 6) 久留 勝(1953): 胃癌の発生母地について. *外科*, **15**: 1~17
- 7) 村上忠重, 北条義雄(1956): 胃のポリープ及びポリープ癌の研究. *癌の臨床*, **2**: 544~549
- 8) 中村卓次(1979): 胃ポリープと胃癌. *消化器外科*, **2**: 311~324
- 9) 長与健夫(1975): 胃ポリープ癌化の組織学的判定及びその結果に就いて. *胃と腸*, **10**: 301~308
- 10) 白崎信二, 細川 治, 渡辺国重, 津田昇志, 山崎信, 山道 昇, 小西二三男(1989): 胃過形成性ポリープの癌化に関する検討. *Gastroenterological Endoscopy*, **31**: 848~855
- 11) 後藤俊夫, 丹羽正之, 加藤俊幸, 斉藤征史, 吉岡秀樹, 小越和栄(1981): 胃過形成性ポリープの癌化8例の内視鏡学的検討. *ENDOSCOPIC FORUM for digestive disease*, Vol 5 No.1: 35~39
- 12) 寺前直樹(1990): 過形成性ポリープの癌共存例について. *日消誌*, **87**: 942
- 13) 利根幸三(1991): 過形成性ポリープの癌化例の検討. 第42回日本消化器病内視鏡学会総会講演予報集, **370**
- 14) 大原秀一, 浅木 茂, 西村敏明, 佐藤 彰, 渋谷大助(1985): 胃ポリープ: 癌化, 良性・悪性境界病変. *日本癌治療学会誌*, **20**: 2351.
- 15) 藤野雅之, 池田昌弘, 山中太郎, 水野瀬 正, 立川博邦, 佐野圭一, 両角敦郎, 佐藤 公, 河合 勉, 赤羽健浩, 鈴木 宏, 須田耕一(1986): 癌化を伴った胃過形成性ポリープの2症例. *ENDOSCOPIC FORUM for digestive disease*, **4**: 127~133.
- 16) 菅野晴夫, 中村恭一, 高木国夫(1968): ポリープ, ポリープ癌とポリポイド癌の形態発生とその頻度. *胃と腸*, **3**: 720~723
- 17) Kamiyama T, Asakawa H, Munakata Y, Miura S, Tsuchiya M (1981): Histological Longstanding Follow-up Study of Hyperplastic Polyps of Stomach. *Am. J. Gastroenterology*, **75**: 275~281